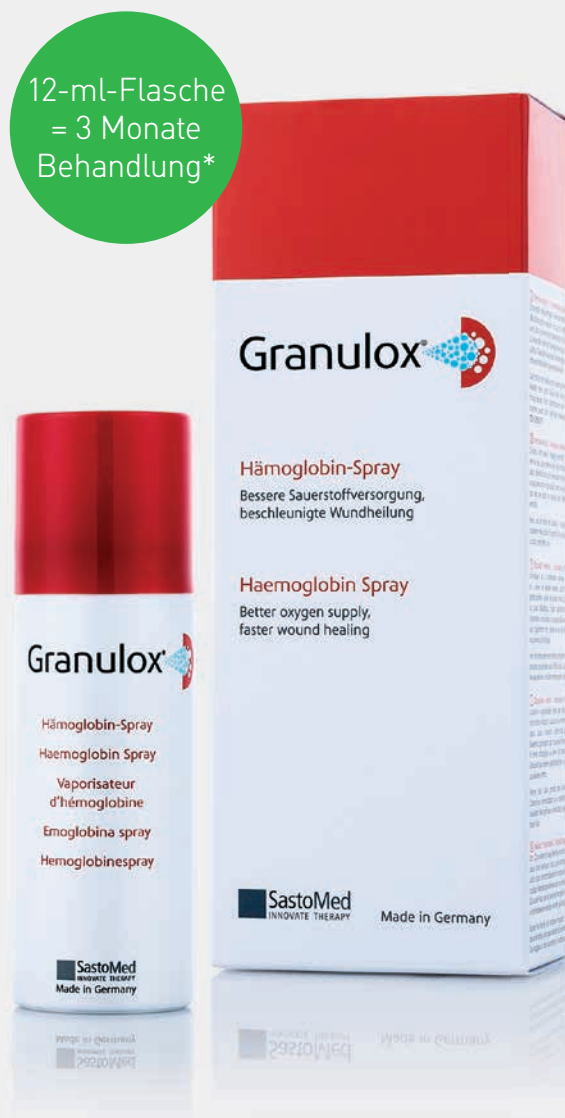

Topisches Hämoglobin-Spray für die Behandlung chronischer Wunden

Sauerstoffversorgung der Wunde

12-ml-Flasche
= 3 Monate
Behandlung*

- ✓ Heilungsdauer bei diabetischen Fußgeschwüren 50 % kürzer als beim Behandlungsstandard¹
- ✓ Doppelt so viele Wunden nach 8–16 Wochen geheilt im Vergleich zum Behandlungsstandard^{1,2,3}
- ✓ Durchschnittliche Schmerz-Scores nach vier Wochen um mehr als 70 % geringer im Vergleich zum Behandlungsstandard für chronische Wunden³
- ✓ Weniger Schorf beim Wundmanagement: 99 % weniger Schorf bei chronischen Wunden nach vier Wochen im Vergleich zu 33 % beim Behandlungsstandard⁴
- ✓ Behandlungskosten bei diabetischen Fußgeschwüren mindestens 40 % geringer als beim Behandlungsstandard⁵



*Kann je nach Wundgröße leicht abweichen

Granulox®

Mölnlycke®

Komplexe, schlecht heilende und chronische Wunden

Chronische Wunden

Eine schwer heilende Wunde ist laut Definition eine Wunde, die im Rahmen einer „Standardbehandlung“ nicht ordnungsgemäß und zu langsam heilt⁶. Unabhängig von dieser zeitbasierten Definition werden Wunden anhand ihrer Ausgangssituation als chronisch eingestuft, wenn sie aufgrund einer bestehenden Grunderkrankung eine Behandlung erfordern. Dazu gehören z. B. diabetische Fußgeschwüre, Wunden im Zusammenhang mit peripheren arteriellen Verschlusskrankheiten, venösen Beingeschwüren oder Dekubiti.

Der Erfolg der Behandlung einer chronischen Wunde hängt von der Diagnose und der kausalen Behandlung der zugrundeliegenden, pathophysiologisch relevanten Erkrankung ab.

Dazu gehören auch relevante psychosoziale Faktoren. Gleichzeitig sollten die meisten Patienten eine feuchte Wundbehandlung basierend auf den verschiedenen Phasen der Wundheilung erhalten.

Prävalenz chronischer Wunden in Deutschland

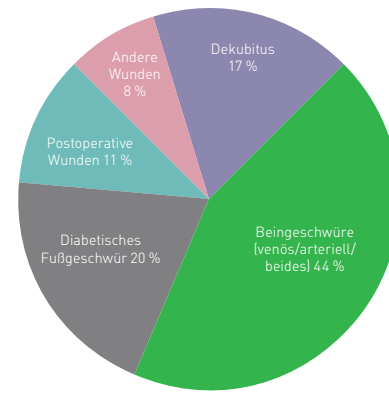
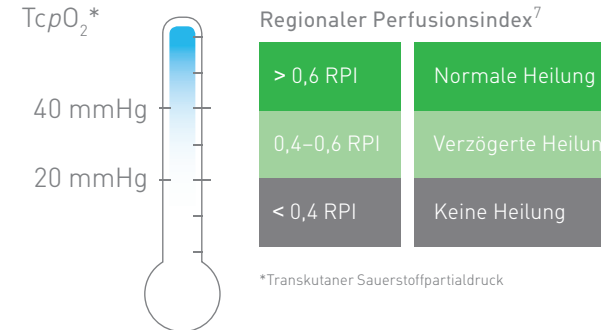


Abbildung: Studie Primärmedizinische Versorgung (PMV) Köln, Deutschland, 2016

Die Bedeutung von Sauerstoff bei der Wundheilung

Messung der Sauerstoffversorgung im Gewebe



Sauerstoff spielt bei der Wundheilung eine entscheidende Rolle⁷. Nachweise belegen, dass nur schlecht mit Sauerstoff versorgte Wunden fast nie heilen, während bei gut oxygenierten Wunden das Gegenteil der Fall ist. Bei 97 % der nicht heilenden Wunden wurden niedrige Sauerstoffwerte nachgewiesen.

Erhöhter Sauerstoffbedarf, aber schlechte Sauerstoffversorgung: Der Sauerstoffbedarf ist in allen Phasen der Wundheilung aufgrund des erhöhten Stoffwechsels besonders hoch. Die zugrundeliegende Primärerkrankung (z. B. Diabetes, arterielle Verschlusskrankheit) führt zu einer mangelhaften Sauerstoffversorgung über das beeinträchtigte Gefäßsystem, was wiederum eine Hypoxie im Wundbereich zur Folge hat. Der Sauerstoffmangel führt zu einer verzögerten Heilung oder in manchen Fällen sogar zu einem Stillstand des Heilungsprozesses⁸.

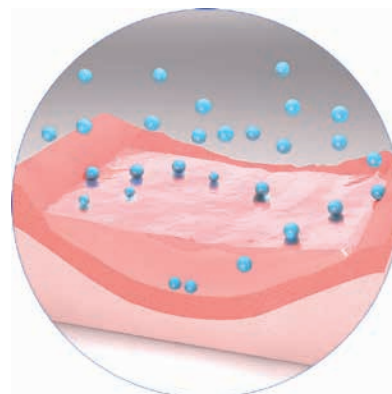
Das Wundgewebe mit Sauerstoff versorgen

Ein 0,02 mm (20 Micrometer) dünner Flüssigkeitsfilm blockiert 95 % der Sauerstoffdiffusion¹⁰. Obwohl Sauerstoff in der Umgebungsluft vorhanden ist, wird die Diffusion zum Wundbett durch Hindernisse wie das Wundexsudat eingeschränkt.

Um den Wundheilungsprozess in chronischen Wunden zu initiieren und zu beschleunigen, muss die Diffusionsbarriere überwunden und Sauerstoff in die Wunde gebracht werden⁹.

„In Abwesenheit anderer, die Wundheilung hemmender Faktoren ist die lokale Hypoxie das zentrale Problem einer beeinträchtigten Wundheilung.“

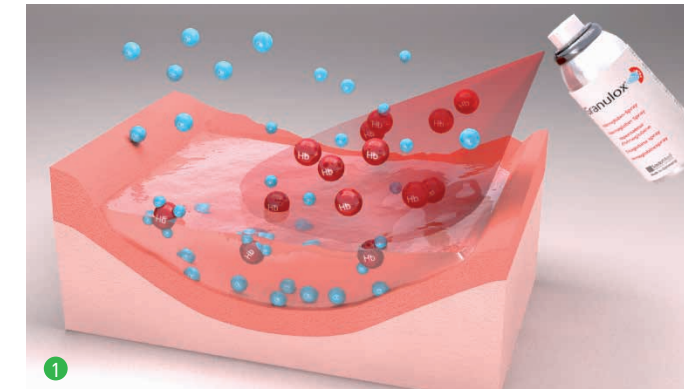
Kröger et al.⁹



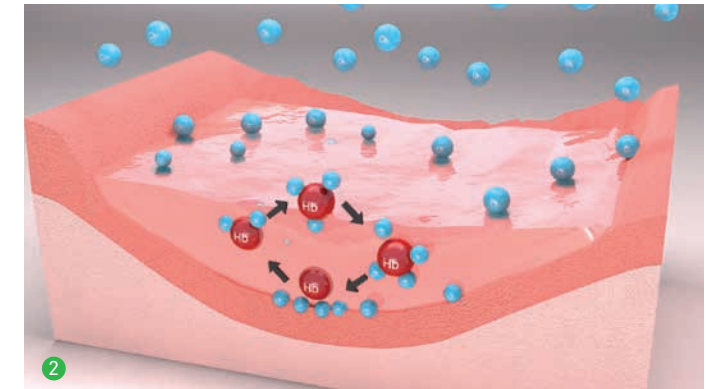
So funktioniert es

Einziger Wirkmechanismus – Granulox® funktioniert als Shuttle für die Sauerstoffmoleküle

Granulox® versorgt die Wunde mit dem erforderlichen Sauerstoff. Der aktive Wirkstoff Hämoglobin versorgt das Wundbett durch den Prozess der erleichterten Diffusion mit Sauerstoff aus der Umgebungsluft.

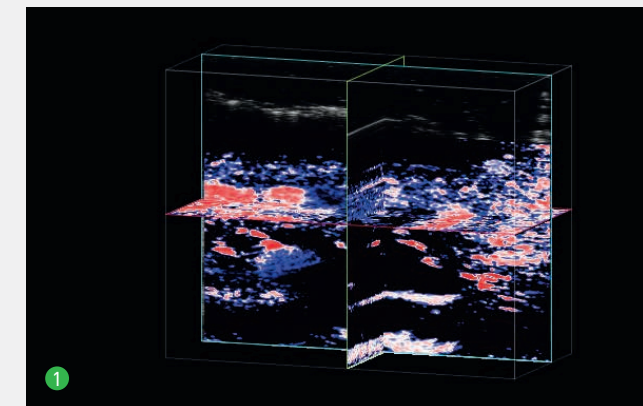


1. Sobald Granulox® aufgesprüht wird, bindet das hochreine Hämoglobin Sauerstoff aus der Umgebungsluft. Das mit Sauerstoff angereicherte Hämoglobin durchdringt das Wundexsudat¹¹.

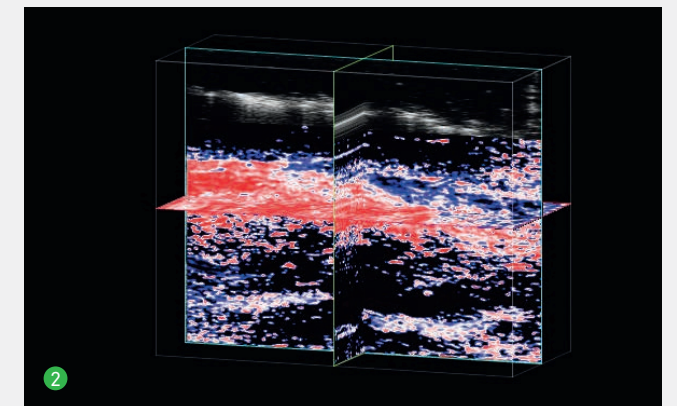


2. Am Wundgrund wird der Sauerstoff wieder freigesetzt und steht für alle sauerstoffabhängigen Prozesse im Wundgewebe zur Verfügung¹¹. Da Hämoglobin Sauerstoff reversibel binden kann, kann jedes Molekül mehrfach Sauerstoff auf- und wieder abgeben¹².

Granulox® erhöht die Sauerstoffversorgung der Wunde*



1. Vor Granulox®:
Der Großteil des Bereichs ist blau, was auf eine geringe Sauerstoffversorgung hindeutet.



2. 20 Minuten nach Granulox®:
Große rote und weiße Bereiche sind deutlich erkennbar, sie weisen auf hohe Sauerstoffversorgungswerte im gesamten Wundgewebe hin.

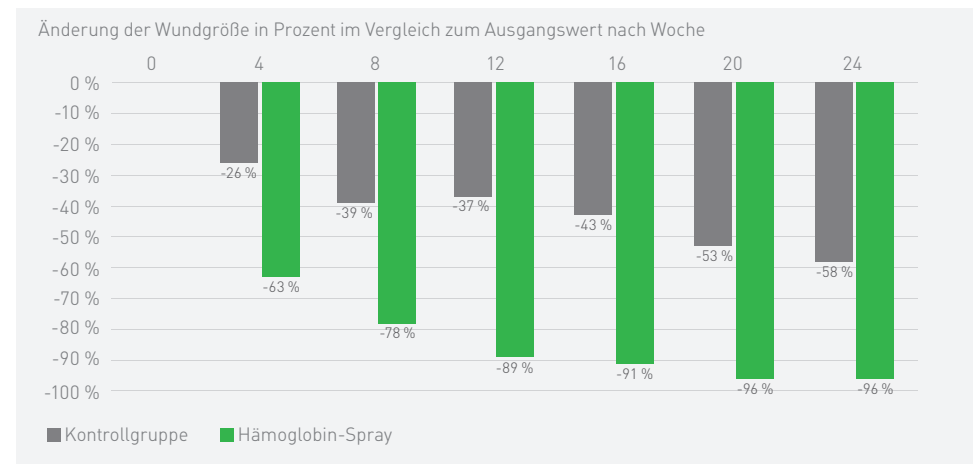
Nach der Anwendung von Granulox® steigt die Sauerstoffsättigung im Gewebe unter dem Wundbett deutlich an.

Für die Messung der lokalen Sauerstoffsättigung (StO₂) wurde eine photoakustische Bildgebung (PAI) bei Beingeschwüren vor und nach der Behandlung mit Hämoglobin-Spray verwendet¹³.

*3D-Bilder eines Beingeschwüres mit StO₂¹³.

Klinische Wirksamkeit

1) Reduktion der Wundgröße bei diabetischem Fußgeschwür



4 Wochen Behandlung:

63%ige Reduktion der Wundgröße in der Granulox®-Gruppe, wobei die Wunden von 5 Patienten vollständig geheilt wurden

26%ige Reduktion der Wundgröße in der Standardbehandlungsgruppe, wobei 1 Patient vollständig geheilt wurde

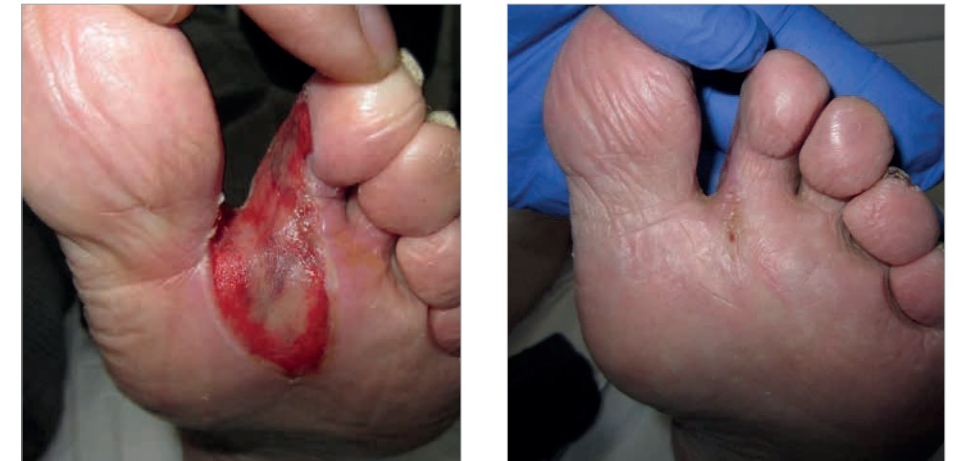Heilungsgeschwindigkeit: >100 %

Reduktion der Wundgröße bei Patienten mit diabetischem Fußgeschwür, die die Standardbehandlung + Granulox® erhalten, im Vergleich zur retrospektiven Kontrollkohorte mit alleiniger Standardbehandlung (20/20 Patienten)¹.

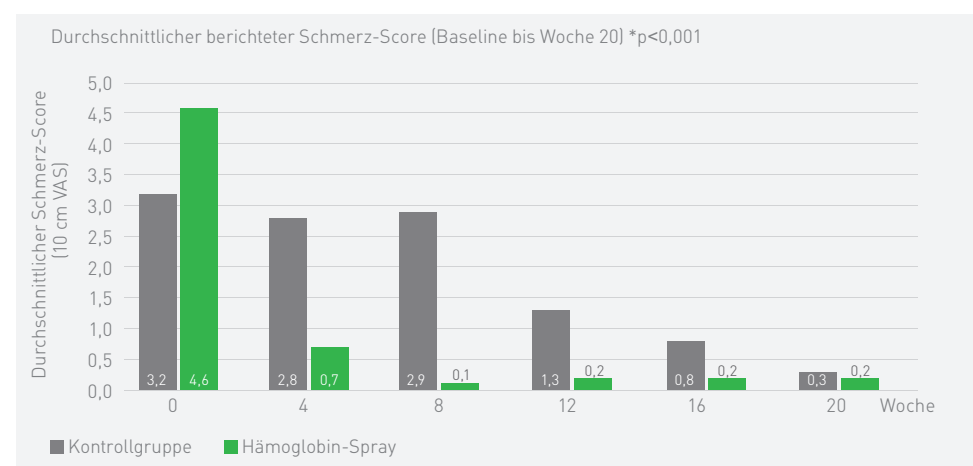
Diabetisches Fußgeschwür¹⁴

- 85 Jahre alter Patient
- Interdigital DI-II links.
- Diabetes mellitus
- pAVK
- Arterielle Hypertension
- Wunde seit 7 Monaten vorhanden
- Behandlung mit: Iruxol-Salbe, Alginat, Hydrokolloid, Polyurethanschaum

Behandlungsende nach 73 Tagen und 24 Verbandwechseln (Granulox® bei jedem Verbandwechsel angewendet)



2) Schmerz-Scores bei Patienten mit chronischen Wunden



4 Wochen Behandlung:

85 % weniger Schmerzen in der Granulox®-Gruppe

13 % weniger Schmerzen in der Standardbehandlungsgruppe

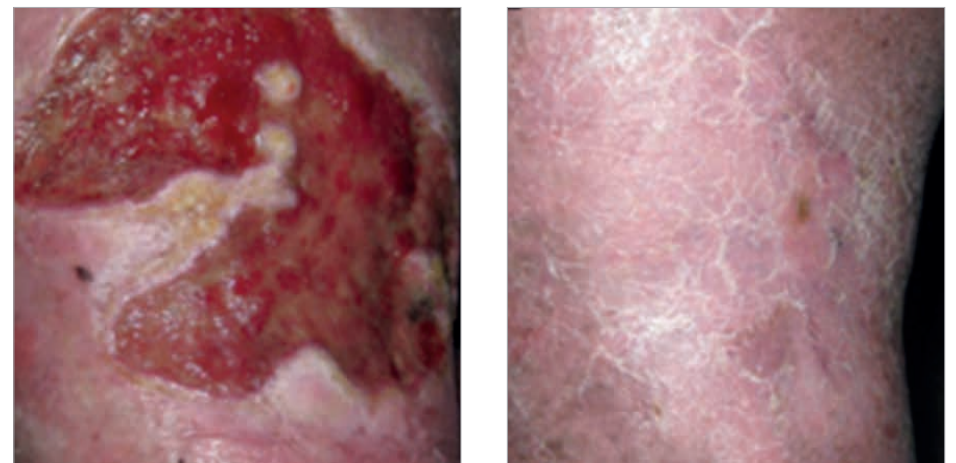
> Vorteil von 70 % gegenüber der Standardbehandlung

Schmerzreduktion bei Patienten mit chronischen Wunden, die die Standardbehandlung + Granulox® erhalten, im Vergleich zur retrospektiven Kontrollkohorte mit alleiniger Standardbehandlung (50/50 Patienten)³.

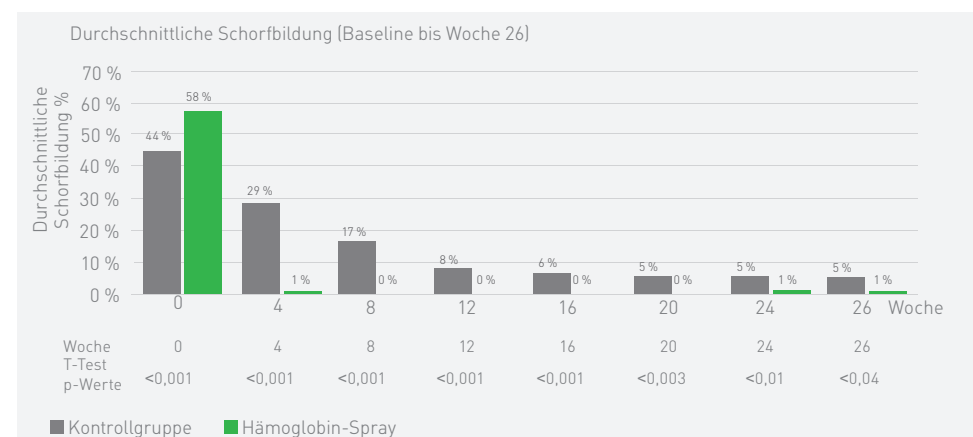
Venöses Beingeschwür¹⁵

- 43 Jahre alter Patient
- Wunde seit 8 Jahren vorhanden, mehrere Rückfälle
- Budd-Chiari-Syndrom
- Portale Hypertension
- Mediasklerose
- Beginn der Anwendung von Granulox®: März 2012
- Erfolgreiches Behandlungsende: Juni 2012

Wundverschluss nach 16 Wochen Behandlung (Granulox® alle drei Tage angewendet)



3) Schorfbildung in Wunden



4 Wochen Behandlung:

99 % weniger Schorf in der Granulox®-Gruppe

33 % weniger Schorf in der Standardbehandlungsgruppe

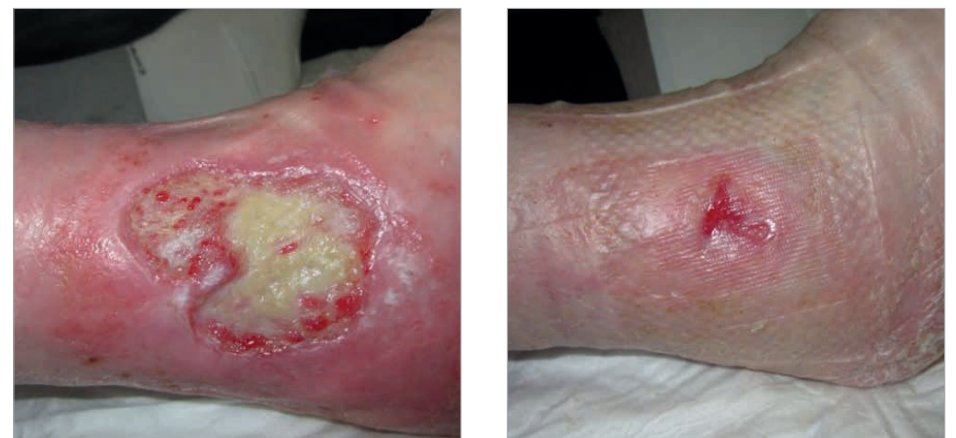Vorteil von 66 % gegenüber der Standardbehandlung

Schorfreduktion bei Patienten mit exsudierenden Wunden, die die Standardbehandlung + Granulox® erhalten, im Vergleich zur retrospektiven Kontrollkohorte mit alleiniger Standardbehandlung (100/100 Patienten)⁴.

Arteriellles Beingeschwür¹⁴

- 85 Jahre alte Patientin
- pAVK Stadium II-III
- Stenose der Arteria carotis interna (rechts)
- Mehrere Allergien
- Wunde seit 7 Jahren

Behandlungsende nach 169 Tagen und 50 Verbandwechseln (Granulox® bei jedem Verbandwechsel angewendet)

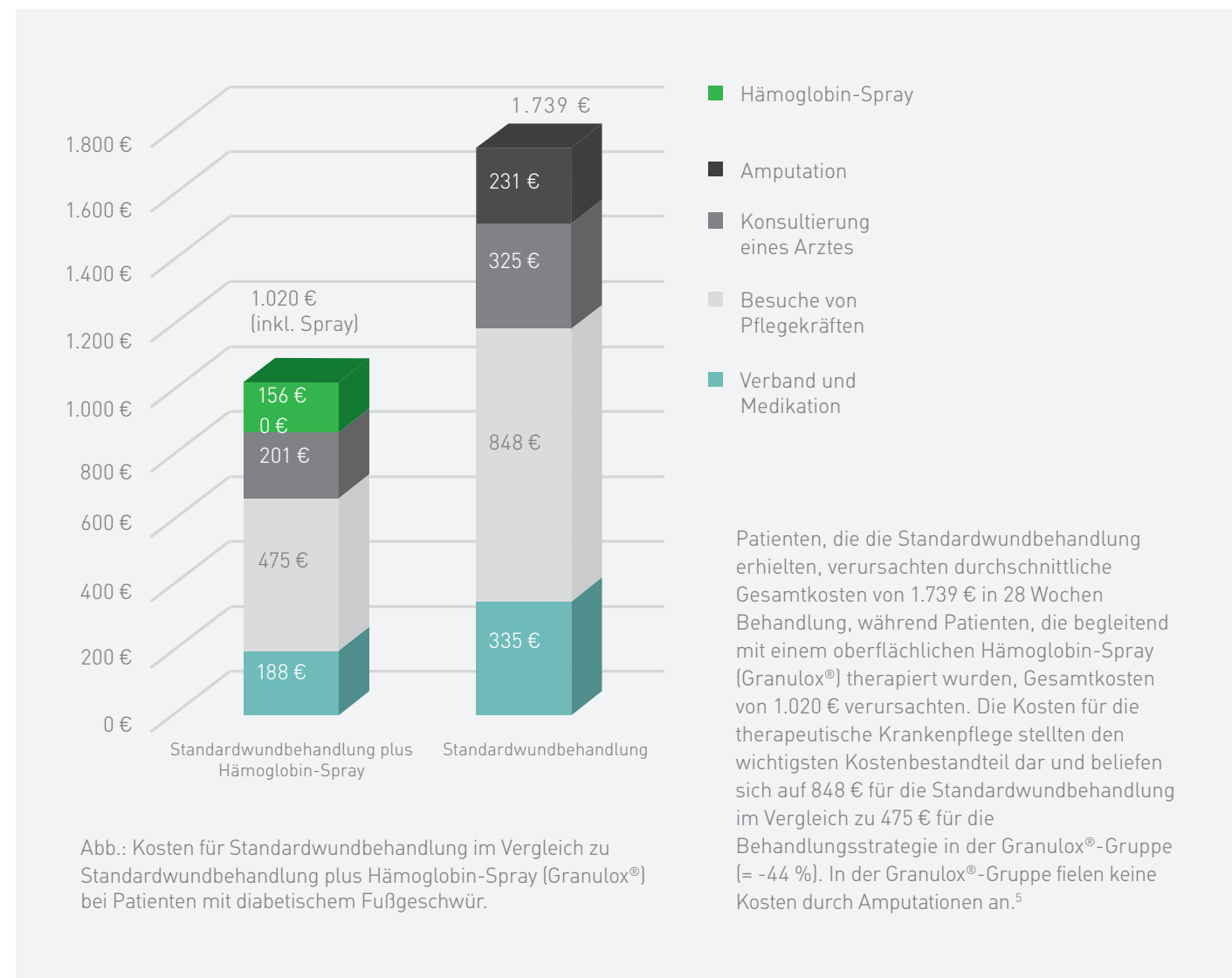


Kosteneinsparungen mit Granulox®

Eine schnellere Heilung reduziert Kosten

Viele diabetische Fußgeschwüre sprechen nicht gut auf Wundheilungsbehandlungen an und bedeuten eine enorme Belastung für Pflegekräfte und ein großes Leid für Patienten. Wird das Hämoglobin-Spray Granulox® zusätzlich zur Standardwundbehandlung oberflächlich aufgetragen, führt dies zu **einer Beschleunigung der Wundheilung und einem besseren Wundverschluss**¹, sogar bei schlecht heilenden Wunden. Um den Effekt von Granulox® auf die

Gesamtbehandlungskosten bei diabetischen Fußgeschwüren aus Sicht der deutschen gesetzlichen Krankenversicherung zu verdeutlichen, wurde die folgende Untersuchung² durchgeführt: Eine Kohorte aus 20 Patienten mit chronischem diabetischem Fußgeschwür wurde in einem klinischen Umfeld zusätzlich zur Standardtherapie mit Granulox® behandelt und mit einer Kohorte aus 20 Patienten aus demselben Zeitraum vom vorherigen Jahr rückwirkend mit demselben Protokoll aus derselben Klinik verglichen¹.

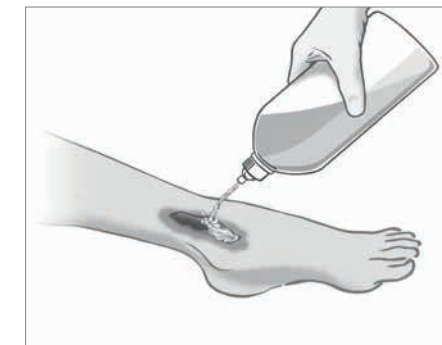

Die oben genannte Untersuchung hat gezeigt, dass die Kosten für die Behandlung diabetischer Fußgeschwüre mit Granulox® im Vergleich zum Behandlungsstandard 40 % geringer waren⁵.

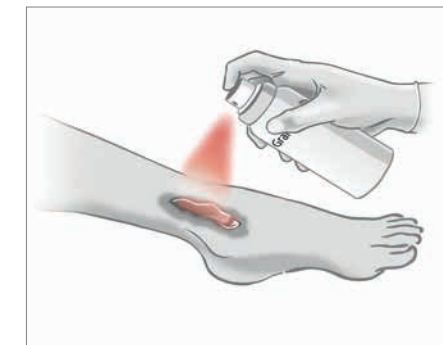
Granulox® ist einfach in der Handhabung und Anwendung

Die Anwendung von Granulox® kann an der Häufigkeit des Verbandwechsels ausgerichtet werden.

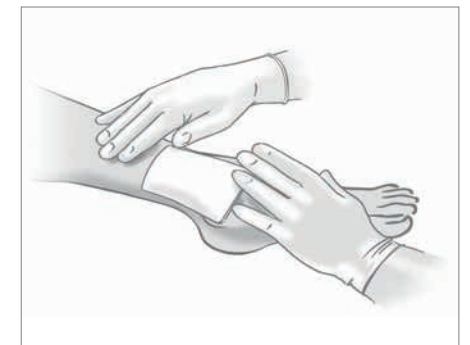Granulox® sollte bei jedem Verbandwechsel aufgetragen werden, mindestens alle drei Tage.



1. Wund-Débridement und -Spülung durchführen. HOCl/NaOCl-Produkte (z. B. Granudacyn) werden besonders empfohlen.



2. Granulox® aus einem Abstand von 5–10 cm dünn und gleichmäßig auftragen. Ein Sprühstoß von einer Sekunde deckt eine Wunde von 2 x 3 cm ab.



3. Wunde mit einem atmungsaktiven Wundverband verbinden.

Granulox®:

- ist ein innovatives Medizinprodukt für die Behandlung chronischer Wunden, z. B. venöse Beingeschwüre, arterielle Beingeschwüre, gemischte venös-arterielle Beingeschwüre, diabetische Fußgeschwüre, sekundär heilende Operationswunden und Dekubiti. Kann auch auf exsudierende und infizierte Wunde aufgetragen werden.
- der aktive Wirkstoff Hämoglobin versorgt das Wundbett durch den Prozess der erleichterten Diffusion mit Sauerstoff aus der Umgebungsluft. Die verbesserte Sauerstoffversorgung des Wundbetts unterstützt die Heilung.

Bestellinformationen

Art.-Nr.	Artikelbezeichnung	ml	PZN/Stück	Stück/Karton
GX006	GRANULOX 12 ml / ca. 30 Anwendungen	12 ml	09 50 57 53	6

Sauerstoff-Therapie

Proving it every day

Wir bei Mölnlycke® liefern innovative Lösungen für die Behandlung von Wunden, die Verbesserung der Sicherheit und Effizienz im OP und die Prävention von Dekubitus.

Unsere Lösungen sorgen für bessere Ergebnisse und werden durch klinische und gesundheitsökonomische Nachweise gestützt. Unsere gesamte Arbeit hat ein einziges Ziel: Wir möchten medizinischen Fachkräften dabei helfen, ihr volles Potenzial abzurufen. Und das beweisen wir jeden Tag.

Referenzen:

1. Hunt, SD., Elg, F. Clinical effectiveness of hemoglobin spray (Granulox®) as adjunctive therapy in the treatment of chronic diabetic foot ulcers. November 2016.
2. Hunt, SD., Elg, F. Hemoglobin spray as adjunct therapy in complex wounds: Meta-analysis versus standard care alone in pooled data by wound type across three retrospective cohort controlled evaluations. SAGE Open Medicine, 2018; 6:1-9.
3. Hunt, SD., Elg, F. The clinical effectiveness of haemoglobin spray as adjunctive therapy in the treatment of chronic wounds. Journal of Wound Care, 2017; 26(9):558-568.
4. Hunt, S., Elg F., Percival S. Assessment of clinical effectiveness of haemoglobin spray as adjunctive therapy in the treatment of sloughy wounds. Journal Wound Care. 2018 Apr; 27(4): 210-219.
5. Brüggjenjürgen, B., Hunt, SD., Eberlein, T. Wound management in diabetic foot ulcer (DFU) – incremental cost-analysis of treating diabetic neuropathic foot lesions with adjunct hemoglobin contact spray in Germany. Gesundh ökon Qual manag, 2017; 22:1-8.
6. Troxler M, Vowden K, Vowden P. Integrating adjunctive therapy into practice: The importance of recognising 'hard-to-heal' wounds. World wide wounds 2006, Available at <http://www.worldwidewounds.com/2006/december/Troxler/Integrating-Adjunctive-Therapy-Into-Practice.html>.
7. Hausier C., J. Tissue salvage by mapping of skin surface transcutaneous oxygen tension index. Arch. Surg. 1987, Oct;122(10):1128-30.
8. Dissemont, J., Kröger, K., Storck, M., Risse, A., Engels, P. Topical oxygen wound therapies for chronic wounds: a review. Journal of Wound Care, 2015, Feb, 24(2);53-63.
9. Kröger, K., Dissemont, J., Storck, M., Risse, A., Engels, P. Chronic wounds: Hypoxia prevents healing!, Wound Management 05/2012; 6(5):212-217.
10. Plot of Einstein and Smoluchowski equation for diffusion, generated by scientists at University Witten-Herdecke on request from Sangui GmbH. Data on file.
11. Petri, M., Stoffels, I., Griewank, K., Jose, J., Engels, P., Schulz, A., Pötzschke, H., Jansen, P., Schadendorf, D., Dissemont, J., Klode, J. Oxygenation Status in Chronic Leg Ulcer After Topical Hemoglobin Application May Act as a Surrogate Marker to Find the Best Treatment Strategy and to Avoid Ineffective Conservative Long-term Therapy. World MolecularImaging Society, 2017.
12. Scholander, PF. Oxygen transport through hemoglobin solutions. Science. 1960 Feb 26;131(3400):585-90.
13. Ingo, S., Petri, M., Dissemont, J., Joachim, K. Photoacoustic tomography for non-invasive diagnostic in patients with chronic venous leg ulcers treated with hemoglobin spray – first results of a prospective clinical study. Oral presentation, EWMA 2015, London.
14. Mustafi, N. Let's see what happens: The therapeutic view beyond the horizon. Oral presentation at the the De Wu Deutscher Wundkongress, 2013, Bremen. Data on file.
15. Babadagi-Hardt, Z., Engels, P., Kanya, S. Wound management with compression therapy and topical hemoglobin solution in a patient with Budd-Chiari Syndrome. Journal of Dermatological Case Reports, 2014; 8(1):20-23.

Erfahren Sie mehr unter www.molnlycke.com

Mölnlycke Health Care GmbH, Grafenberger Allee 297, 40237 Düsseldorf, Tel +49 211 920 88 0, Fax +49 211 920 170.
Mölnlycke®, Granulox® sowie die entsprechenden Logos sind weltweit eingetragene Marken eines oder mehrerer Mitglieder der Mölnlycke Health Care Unternehmensgruppe. © 2019 Mölnlycke Health Care.
Alle Rechte vorbehalten. DWC0074

