

Wundverlauf

Exufiber® und Mepilex®

Von Marianne Hintner
Leitung Wundteam WCC

Wundanamnese

Hr. S., 92 J.

Z.n. Plattenepithel-Carcinom am Kopf ,Z.n. Strahlentherapie

Knochen freiliegend, keine Infektzeichen

Exufiber®

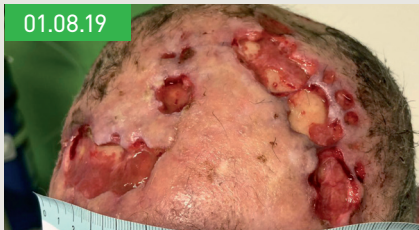MIT HYDROLOCK® TECHNOLOGIE

Mepilex®


Mölnlycke®

Wundverlauf

Exufiber® und Mepilex®

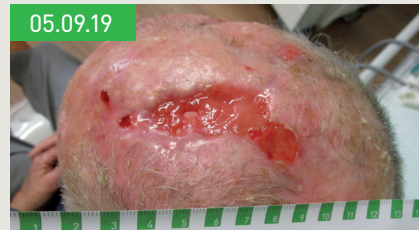

Wundfläche: ca. 120 cm²

Wundreinigung: Wundspüllösung
Veriforte, mechanisches Debridement,
Medihoney auf freiliegende Knochenan-
teile aufgetragen, Exufiber® oberfläch-
lich appliziert

Sekundärverband: Mepilex® & Klebevlies

VW-Intervall: 2 x/Woche

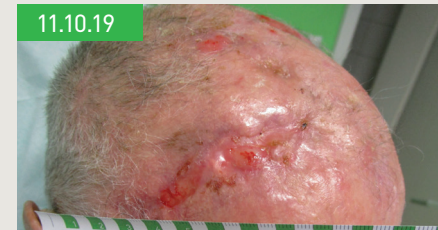


Wundfläche: 60 cm²

Wundreinigung: Wundspüllösung
Veriforte Lösung, mechanisches
Debridement, Medihoney auf freilie-
gende Knochenanteile aufgetragen,
Exufiber® oberflächlich appliziert

Sekundärverband: Mepilex® & Klebevlies

VW-Intervall: 2 x/Woche



Wundfläche: 2 cm²

Wundreinigung: Wundspüllösung
Veriforte Lösung, mechanisches
Debridement,

Sekundärverband: Mepilex® & Klebevlies

VW-Intervall: 1 x/Woche

Wundflächenreduktion von 120 cm² auf 2 cm² in 9 Wochen, bemerkenswert die Granulation über freiliegenden Knochen bei bestrahlter Haut.

Exufiber®

MIT HYDROLOCK® TECHNOLOGIE

Mepilex®


Mölnlycke®